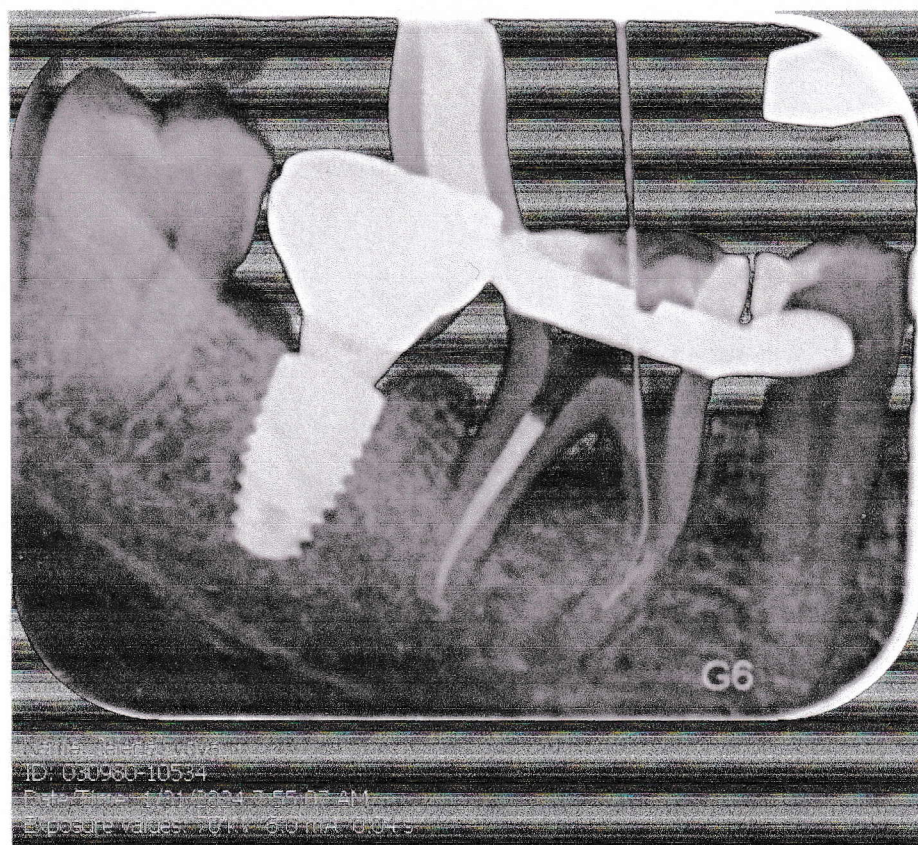
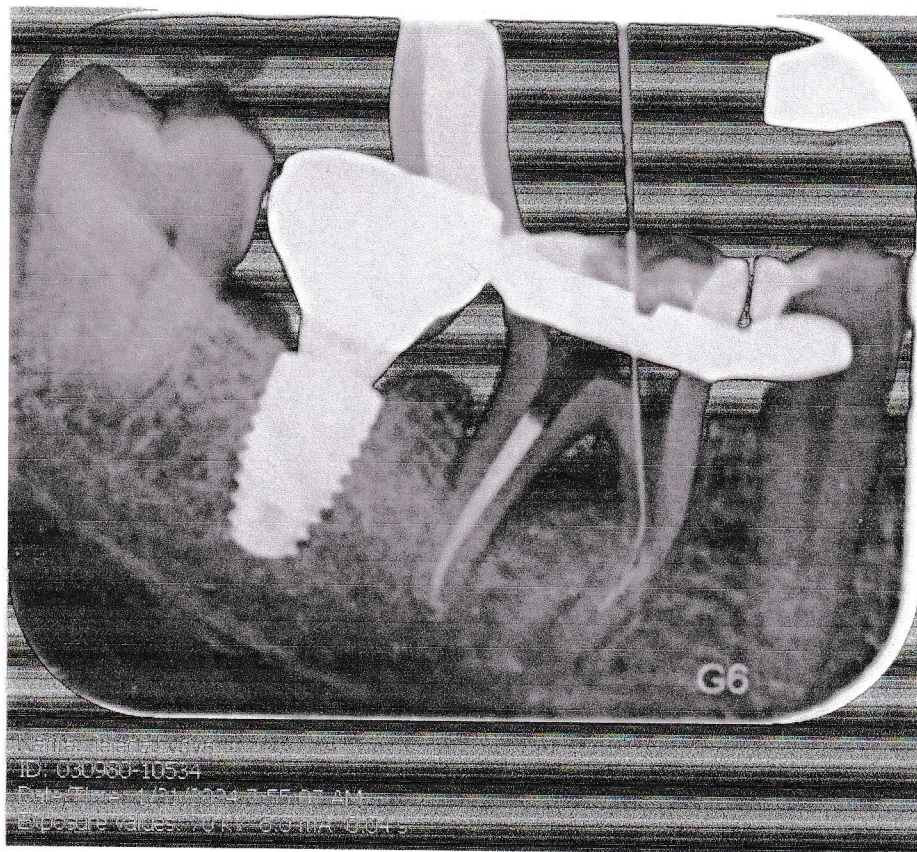


Pacientei [redacted] tika veikta d46 endodontiska parārstēšana mikroskopa kontrolē. Dg. *D46 Periodontitis chronica apicalis un izmaiņas furkācijā* No ML saknes kanāla izņemts GP un instrumenta fragments, MB kanālā instruments ir aiz liekuma, to neredz. Tā kā nevar veikt pilnīgu sakņu kanālu parārstēšanu, tad zobam ir slikta prognoze. Lūdzu veikt d46 ekstrakciju. Paciente plāno zobu aizvietot ar implantu.



31.01.2024.

Pacientei [redacted] tika veikta d46 endodontiska parārstēšana mikroskopa kontrolē. Dg. D46 Periodontitis chronica apicalis un izmaiņas furkācijā No ML saknes kanāla izņemts GP un instrumenta fragments, MB kanālā instruments ir aiz liekuma, to neredz. Tā kā nevar veikt pilnīgu sakņu kanālu parārstēšanu, tad zobam ir slikta prognoze. Lūdzu veikt d46 ekstrakciju. Paciente plāno zobu aizvietot ar implantu.



31.01.2024.

Ar cieņu, sertificēta zobārste - endodonte Dr. Maija Albiņa