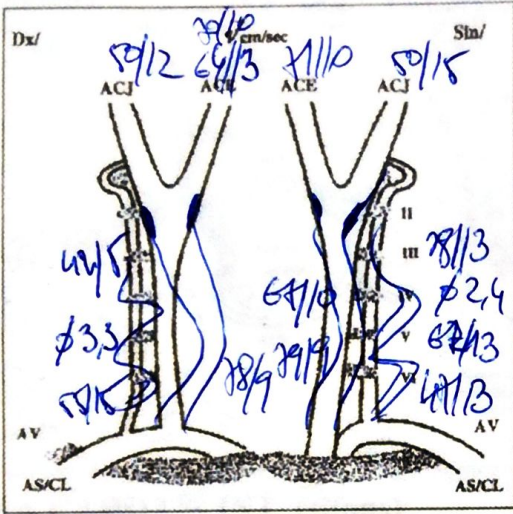


VCA struktūrvienība Elite

Datums 18.09.2021.



Pacienta vārds,
uzvārds Mihails Vaisbergs

Personas kods

12	11	37
----	----	----

 -

10	139
----	-----

Adrese _____

AA.SUBCLAVIAE: nepilnībā tīra

AA.CAROTIS: retināta, abpusēji, nodaļa diameātrā

Intima- media slānis: līdz 1,3 mm

Aterosklerotiskas /aterotrombotiskas pangas/stenozes: ACC priekšējā lokaļā, vidējā lokaļā, aizmugurējā lokaļā, ar intīmās lokaļā sānušūnām un elementu ar perocitēmiju, kā arī ACC ar kopmērņu stāvēšanu lokaļā, perocitēmiju

AA.vertebrales: pusēji tīra, ar intīmās lokaļā sānušūnām un elementu ar perocitēmiju.

A - abpusēji retināta, nodaļa diameātrā

Slēdziens: Ateroskleroze. IMd palielināts līdz 1,3 mm. Abpusēji ACC ar intīmās lokaļā sānušūnām un elementu ar perocitēmiju un intīmās lokaļā sānušūnām. Ir nodaļas lokaļā aizmugurēji.

Ārsts: _____
Paraksts / zīmogs Iveta Haritončenko
1156520020